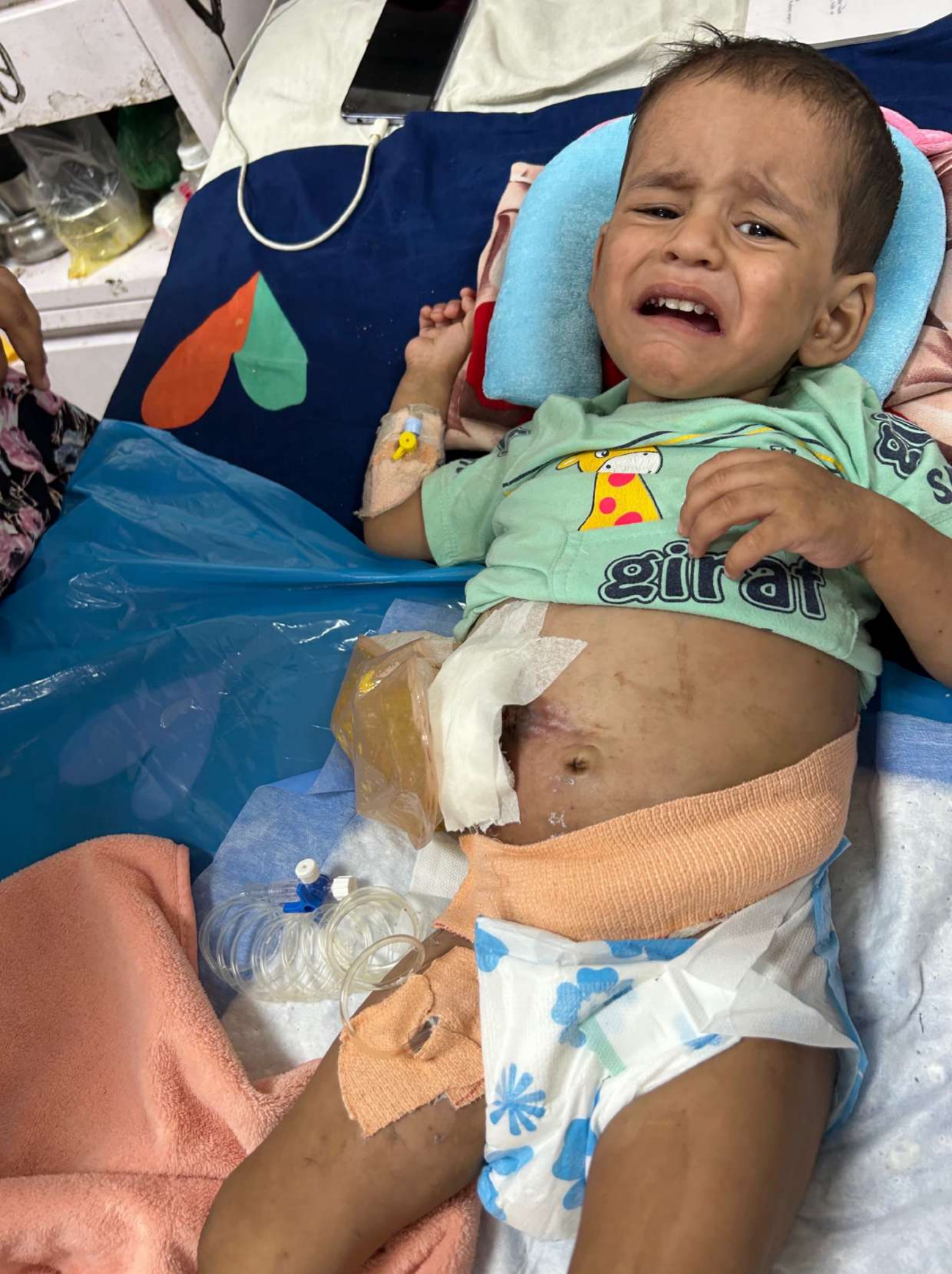





धूम्रपान व तम्बाकू सेवन दंडनीय उपराध है ।

SMOKING/TOBACCO CHEWING IS PUNISHABLE OFFENCE

स.ज.अ. (चि.रि.व.सं.-2)
S.I.H. (M.R.D. NO.-2)

वी. एम. एम. सी. एवं सफदरगंज अस्पताल, नई दिल्ली Total No. of Pages :

V.M.M.C. & SAFDARJANG HOSPITAL, NEW DELHI

दाखिला और छुट्टी का सारांश रिकार्ड/ADMISSION AND DISCHARGE RECORD Sig. of Sr. Resident

चि. रि. व. सं./MRD No. वार्ड/Ward यूनिट/Unit CGHS Bed No

नाम/Name आयु लिंग/Age & Sex न. है/Civil Status

धर्म/Religion व्यव./Occupation

पिता/पति का नाम/Father's/Husband Name आय/Income

म. नं. गली/H. No. St. गांव Village टेलीफोन/Tele. Res./ Office

शहर/डाकखाना/Town P.O. जिला/District राज्य/State

दाखिले की तिथि और समय/Date of Admission & Time

पता : निकट सम्बन्धी/Next of Kin's Address

स्थानीय पता/Local Address

VMMC SJH
UHID : 20231026249
Admit Dt : 2024-07-16 4:46 pm
Master, DHAIRYA, Age : 1 Years 7 Months 3 Days
S/O TARUN
*****676R Address :
LAURIDABAD, HARYANA, Faridabad, INDIA,
IPD : 202498333
General
Dept./Unit : Paediatric Surgery / 1 Ward : 19(Ped.Surgery) NON-MLC Case



अस्पताल दिन
Hospital days

| | | | |
|---|---|---|--|
| छुट्टी की तारीख और समय Date & Time of Discharge | | | |
| अनन्तिम निदान Provisional Diagnosis | TCA | | |
| अनन्तिम निदान (साफ अक्षरों में) Final Diagnosis (In block Letters) | | | कोड ICD Code |
| द्वितीयक निदान (साफ अक्षरों में) Secondary Diagnosis Complication (In block Letters) | | | 18/7/24 Dr. Nidhi |
| शल्य क्रियायें (साफ अक्षरों में) Operative Procedure (In block Letters) | Lony Marlin's procedure | | Dr. Shreshth Dr. Sahit |
| परिणाम Result | रुखसत किया - जीवित Discharge - Alive | मर गया Died | शव परीक्षा Autopsy |
| | <input type="checkbox"/> डाक्टर की सलाह से with Medical Advice <input type="checkbox"/> डाक्टर की सलाह के विरुद्ध LAMA <input type="checkbox"/> लापता Absconded | <input type="checkbox"/> 48 घंटे से कम Under 48 hours <input type="checkbox"/> 48 घंटे से अधिक Over 48 hours | <input type="checkbox"/> हां Yes <input type="checkbox"/> नहीं No |
| मृत्यु का कारण (साफ अक्षरों में) Cause of Death (In Block Letter) | I. प्रत्यक्ष कारण DIRECT CAUSE (क)..... (a) की वजह से (परिणामस्वरूप) due to (or) पूर्ववृत्त कारण ANTICIPATED CAUSES अथवा (परिणामस्वरूप) as a consequence of | | II. अन्य महत्वपूर्ण स्थिति OTHER SIGNIFICANT CONDITIONS मृत्यु की वजह बीमारी अथवा वह कारण जो बीमारी की स्थिति से सम्बन्धित नहीं है। Contributing to the death, but not related to the disease or conditions causing it. |

(Signature)

रि. /Sr. Resident से/य. प्रमुख/Head of Ser./Unit

ADMISSION AND DISCHARGE RECORD

दूसरी ओर : प्राधिकार आदि Reverse : Aut

REATME
 और संवेदनशील
 operation



भारत सरकार
 GOVT. OF INDIA
 सुपर स्पेशलिटी ब्लॉक
 SUPER SPECIALITY BLOCK



वी.एम.एम.सी. एवं सफदरजंग अस्पताल, नई दिल्ली - 110029
 V.M.M.C. & SAFDARJUNG HOSPITAL, NEW DELHI-110029
 (दूरभाष Telephone : 011-26730000, 26165060)

CONSULTING ROOM NO : P009, TOKEN NO : 25
 Clinic Paed PGHN
 Days: TUE, FRI
 LAST VISIT DATE: 15/05/2024

OUT PATIENT RECORD
 Re-visit

Name : MASTER. DHAIRYA
 Department : Paediatrics
 Dept No. : 2024/058/0027677
 Date of Registration : 17-05-2024 10:36:19 AM
 Unit : PGHN
 Age : 1Y 5M 4D
 Billing Type : General
 Mobile No : *****768
 Address : FARIDABAD, Faridabad, HARYANA, INDIA
 Patient Type: NON MLC

Fee : 0.00
 Sex : Male
 S/O TARUN
 Email :
 Occupation : OTHER
 Prepared by: Mr. SSBDEO BANTYSING
 OPD

wt = 7.5 kg

Plc Post OP Pancolectomy & jejunostomy
 ileostomy

Plan for ileal P411 through

- Growth failure
- macrocephaly def
- Anaemia
- Rickets
- Loose stool

वर्धमान महावीर मेडिकल कॉलेज
 एवं सफदरजंग अस्पताल

- Drosp. Teneterson 1mg OD
- Drosp. Beron 1mg OD
- Drosp. Astamycin - (10 drosp) OD
- cereals based diet
- R1w AIT 2wk

इंडब्ल्यूएस (आर्थिक रूप से कमजोर वर्ग) रोगियों के लिए महत्वपूर्ण सूचना

माननीय "उच्च न्यायालय दिल्ली" के अनुसार-इंडब्ल्यूएस के व्यक्तियों जिनकी पारिवारिक आय 7254/- प्रतिमाह परिवार है, हेतु अभिविहित निजी अस्पतालों द्वारा उपलब्ध कराया जा रहे निःशुल्क उपचार का लाभ लेने के लिए संदर्भ सुविधा उपलब्ध है। कृपया उपचार कर रहे चिकित्सक से संपर्क करें वे संदर्भ किए जाने के तंत्र की शुरुआत करेंगे। अधिक जानकारी के लिए कृपया नोटिसबोर्ड देखें अथवा प्रभारी-ओपीडी (बाह्य रोगी मामलों में) यथ पंजीकरण काउंटर के पीछे, दूरभाष सं. 26707461 नोडल अधिकारी/सीएमओ-प्रभारी-कैज्युल्टी (मर्ती रोगियों के मामले में), कक्ष सं. 107 (भूतल), आपातकालीन ब्लॉक दूरभाष सं. 26707114

डॉ. श्याम सु मीना / Dr. Shyam S. Mishra
 आचार्य / Professor
 Pediatric, Gastroenterology, Hepatology & Neonatology
 वार्ड सेन विभाग / Department of Pediatric
 वी.एम.एम.सी. एवं सफदरजंग अस्पताल, नई दिल्ली-29
 VMMC & Safdarjung Hospital, New Delhi-29

23/5/24 2:30 AM



F2QASV



9811818339, 9971445955
 sachintanwar941@gmail.com
 Mohna Road, Ballabgarh-121004

| | | | |
|--------|-----------------|------------------|----------------------|
| Case | :1939 | Advised Date | :16/07/2024 13:54:48 |
| Name | :Master DHAIRYA | Patient Code | :PH0004678474 |
| Age | :1 (Y) | Referred By | : SELF |
| Gender | :Male | Mode of Delivery | :Self |

COMPLETE BLOOD COUNT

| Test | Result | Unit | BRI/Range Value |
|-------------------------------------|--------------|--------------|-----------------|
| HAEMOGLOBIN (Hb) | <u>10.8</u> | gmydl | 13 - 17 |
| TLC (Total Leucocyte Count) | 7200 | thv/cumm | 4000 - 11000 |
| DIFFERENTIAL LEUCOCYTE COUNT | | | |
| NEUTROPHIL | <u>39</u> | % | 40 - 80 |
| LYMPHOCYTES | <u>55</u> | % | 20 - 40 |
| EOSINOPHILS | 04 | % | 1 - 6 |
| MONOCYTES | 02 | % | 2 - 10 |
| BASOPHILS | 0.00 | % | 0 - 1 |
| RBC Count | <u>5.45</u> | millions/cmm | 3.8 - 4.8 |
| P.C.V. / HAMATOCRIT | <u>38.2</u> | % | 40 - 50 |
| M C V (Mean Corp Volume) | <u>70.09</u> | fL | 83 - 101 |
| M C H (Mean Corp Hb) | <u>19.82</u> | pg | 27 - 32 |
| M C H C (Mean Corp Hb Conc) | <u>28.27</u> | g/dL | 31.5 - 34.5 |
| PLATELET COUNT | 2.35 | lakh/cmm | 1.50 - 4.1 |
| ESR (WESTERGREN) | <u>17</u> | mm/1st hr. | 0 - 10 |

End of Report

Apoorva Nigam

Dr. APOORVA NIGAM
 MBBS, MD. PATHOLOGIST
 Reg.No. DMC/R/12181

FDA

स०जं०अ०-11
S.J.H.-11सफदरजंग अस्पताल, नई दिल्ली-110029
SAFDARJUNG HOSPITAL, NEW DELHI-110029विवरण-पत्र
CASE-SHEET

| | | | | |
|----------------|-----------------------------------|---------------------|---------------|------------|
| संख्या No. | नाम Name | पुरुष/स्त्री Sex | जाति Caste | आयु Age |
| | Dhanya | lylm | | |
| | व्यवसाय Occupation | पता Address | | |
| | प्रवेशन तिथि Date of admission | | | |
| वर्ष Year | उन्मोचन तिथि Date of discharge | | | |
| | रोग Disease | | आहार DIET | |
| दिनांक Date | परिणाम Result | | | |

17/11/22

-lylm

- E/O/O Total colonic Aganglionosis on D.B ileostomy
child was operated outside on 3/12/22 at DOL-6
(E2 + divided ileostomy + multiple bx)

outside HPE -

Rectosigmoid - loss of ganglion cells & nerve hypertrophy

mid sigmoid - " " " " " "

mid transverse - " " " " " "

Prox & dist chona - ganglion cells ⊕ immunoreactivity ⊕

Child underwent E2 + multiple bx + Burst c3do repair
on (23/11/23) (28/11/23)

FDA

सफदरजंग अस्पताल, नई दिल्ली-110029
SAFDARJUNG HOSPITAL, NEW DELHI-110029

स०जं०अ०-11
S.J.H.-11

विवरण-पत्र
CASE-SHEET

| | | | | |
|----------------|-----------------------------------|---------------------|---------------|------------|
| संख्या No. | नाम Name | पुरुष/स्त्री Sex | जाति Caste | आयु Age |
| | व्यवसाय Occupation | पता Address | | |
| | प्रवेशन तिथि Date of admission | | | |
| वर्ष Year | उन्मोचन तिथि Date of discharge | | | |
| | रोग Disease | | आहार DIET | |
| दिनांक Date | परिणाम Result | | | |

postop instructions

- 18/7/24
- NPO
 - NG open drainage
 - IVF ~~100~~ N/2DS 800ml. TDS + (1:100) KCl
 - inj. Piptar 800mg. TDS
 - inj. Metrogyl 65mg. TDS
 - inj. Amikacin 65mg. BD
 - inj. Ranitai 1mg. BD
 - inj. PCM 85mg. TDS
 - post op CBC, LKS.
 - BT if Hb. low.
- noted.

Pool 000- Martin.

gc fair no fever

P/A - soft
no MS

uo -

Drain -

NGO -

Adm - ① mpo.

② mg - Asp x 8ml qd

③ 1/0 chest tube

④ m/2 D5 300ml 8ml qd + (1:100K+) @ 37.5ml/hr

⑤ chest

20/2/24.
POD-2

~~Martin~~
Martin

~~Noted~~
Noted

gc fair.
fever episodes ⊕

chest - clear

P/A - soft, NT.

v/o - 2-5ml/kg/hr

Drain - 20ml

Nh - 500ml.

Adm

- Nh of drainage + study aff.

- 100ml RL 200

- Nh replacement w/ by w/.

- w/2 D5 300ml 8ml qd + (1:100K+) @ 37.5ml/hr

- CT all

f

FDA

स०जं०अ०-11
S.J.H.-11सफदरजंग अस्पताल, नई दिल्ली-110029
SAFDARJUNG HOSPITAL, NEW DELHI-110029विवरण-पत्र
CASE-SHEET

| संख्या No. | नाम Name | पुरुष/स्त्री Sex | जाति Caste | आयु Age |
|----------------|-----------------------------------|---------------------|---------------|--------------|
| | व्यवसाय Occupation | पता Address | | |
| | प्रवेशन तिथि Date of admission | | | |
| वर्ष Year | उन्मोचन तिथि Date of discharge | | | आहार DIET |
| | रोग Disease | | | |
| दिनांक Date | परिणाम Result | | | |

21/07/14
PCD3

elo Martins procedure.

NO fresh complaints

o/e

uc: fair

Caudal - good

chest - clear
AE-BEPIA = soft
non-t
B7E

Ur →

NCA →

wound - healed

AOL

NPO

- NCA

- IVF 150ml RL TDS

- IVF 1/2 TDS 30ml IV @ 8

(1:100) kcal

@ 37.5 ml/h

CST

OPERATIVE NOTES

Name Dhanya 15 years / male.

Date- 18/7/24.

Age / Sex -

Operative procedure - Hong Martin's procedure

Operating Surgeons - Dr. Nidhi, Dr. Shrishti, Dr. Sakshi.

Anesthesia-

Anesthetist -

Nursing Staff -

POF :-

- Double barrel ileostomy ~ 7-8 cm proximal to IC junction.

INTRA OPERATIVE FINDINGS

- IC junction, ascending, transverse & descending colon resected.

- Sigmoid left behind (length ~ 15-17 cm long)

- ~~Sto~~ retro rectal pouch for

- Retro rectal space created.

- Ileum pulled down retro rectally and anastomosis

to rectum 1 cm above dentate line (end to side & single layer c 3-0 vicryl)

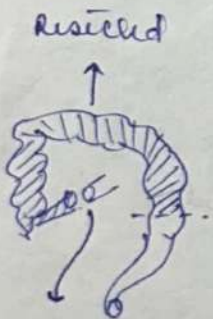
- common wall b/w ileum & sigmoid colon created & stapler (70mm) fired - Reservoir created.

- Martin's procedure done.

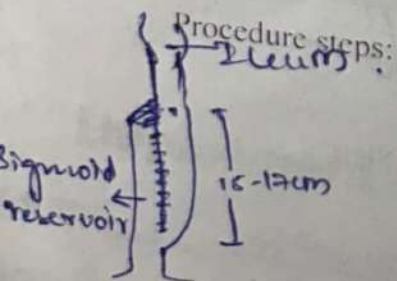
- Bowel fixed retro peritoneally.

- ① Resected colon ② Pulled down end of ileum

③ mesenteric lymph node



pulled down retro rectally.



HPE Samples

Procedure


- Child anesthetized. Draped in lithotomy.
- Foley's No. 10. secured.
- Abdomen opened in layers via (L) hockey tail.
- Above findings noted. Stoma dismantled.
- ICS, ascending, transverse & descending colon & Sigmoid of about 15-17 cm length left behind.
- Retroperitoneal space created.
- Ileum mobilized by preserving arcade. - Pulled down retrorectally - anastomosed to rectum 1 cm above dentate line in single layer using 7-30 vicryl (end to side).
- Wall b/w ileum and sigmoid divided using 25mm. endostapler.
- Proximally end to side anastomosis done.
- Bowel fixed to retroperitoneum.
- Abdominal drain secured
- Abdomen closed in layers.
- Procedure uneventful. Child extubated.

Intraop ~ 100ml. Blood transfused.

Mop and Instrument Count - Tally done.

Blood Loss - ~ 200ml.

- Tubes -
- Foley's
 - NG
 - Abd. drain



Doctor's Sign

SUSHAKTI CHARITABLE TRUST

OUR RELIGION IS HUMANITY

PAN NO. ABBTS0498N

S. No.....52.....

Date...31/7/24.....

श्रीकांत जी,

Sushakti Charitable Trust
Office no. 5, East Sapphire
Sector-45, Noida

श्रीकांत जी,

मेरा नाम पूनम है और मैं कादिवाला परिषदा की रहने वाली हूँ। मेरे बच्चे का नाम बॉबी है और वह केवल छह साल का है। उसके जन्म से ही उसकी बड़ी आंत कमजोर रही है और अब उसकी बड़ी आंत में कमी करना बंद कर दिया है। डॉक्टर ने उसकी बड़ी आंत निकालने को कहा है। उसके लिए ऑपरेशन करने को बोला है। हम आर्थिक रूप से बहुत गरीब हैं। कृपया इसके मेरे बच्चे की महा किर्पणा

ए.पू.वा

पूनम

SUSHAKTI CHARITABLE TRUST
Regn. No. 38/2021
Office No. 5, EAST SHAPHIRE,
SADARPUR, SECTOR-45
NOIDA-201301 (U.P)



भारत सरकार

Government of India



पूनम रानी

Poonam Rani

जन्म तिथि / DOB : 15/01/1994

महिला / Female



9587 4022 4416

आधार

- आम आदमी का अधिकार