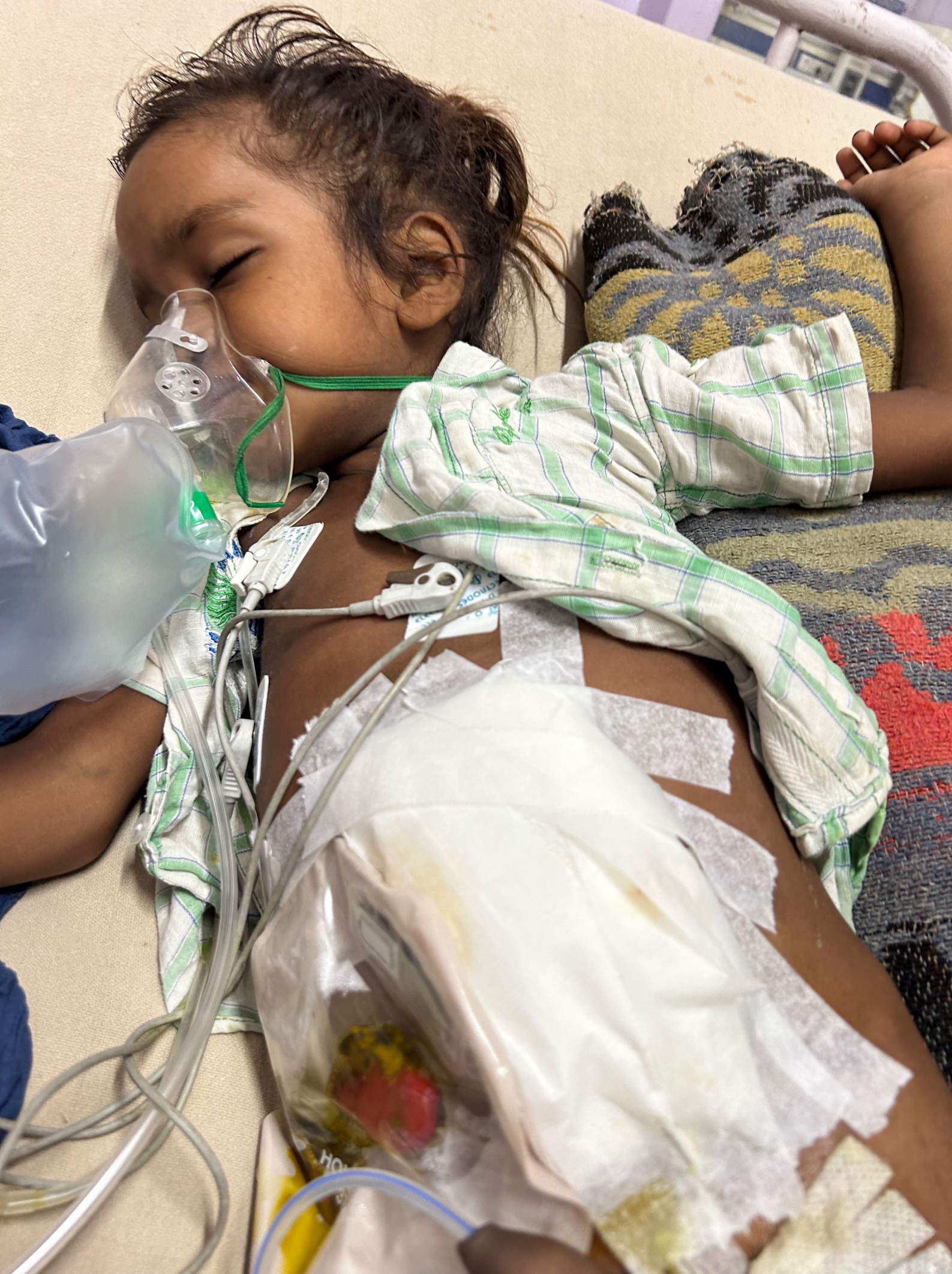





75 साल स्वास्थ्य सेवा में— 1933-2008
75 YEARS OF HEALTH CARE 1933-2008

भारत सरकार

GOVERNMENT OF INDIA

स्ना. चि. शि. अनु. सं.—डा. राम मनोहर लोहिया अस्पताल, नई दिल्ली
PGIMER - DR. RAM MANOHAR LOHIA HOSPITAL, NEW DELHI



जिन्दगी चुनें : तम्बाकू नहीं
CHOOSE LIFE : Not Tobacco

केस शीट / CASE SHEET

15ky
31

(क) भर्ती संबंधी आँकड़े / Admission Data :

AADHAR NO.....

के. पं. संख्या / CR No.	62715	वार्ड / Ward	W-4	
यूनिट सं. Unit No.	D5-2	क्या चिकित्सा विधिक मामला है / if MLC	नहीं (No)	हाँ/नहीं Yes/No.
यूनिट अध्यक्ष Unit Head	Dr. Pinaki	भेजने वाले का नाम Referral from		
भर्ती की तारीख एवं समय Date & Time of Admission	21/09/24	स्थानान्तरण Transfer to	01:58 pm	

(ख) रोगी के संबंध में आँकड़े / Patient Data :

नाम / Name	Dilip	आयु एवं लिंग / Age & Sex	67/M
माता-पिता/पति का नाम Mother / Father / Husband's Name	S/o Bal ram	ब.रो.वि. / आपातकालीन विभाग संख्या / OPD / Emergency No.	
पता / Address	W11, Wari Behar Kheri, U.P.	के.स.स्वा.यो. टोकन सं. CGHS Token No.	
		दूरभाष / Phone Nos.	

(ग) नैदानिक आँकड़े / Clinical Data :

अंतिम निदान / Final Diagnosis	Perforation peulontis	आईसीडी कोड/ ICD Code	
अपनाई गई शल्यक्रिया Operative Procedure	EC + loop ileostomy	ऑपरेशन की तारीख Date of Operation	22/9/24

(घ) छुट्टी/मृत्यु संबंधी आँकड़े / Discharge/Death Data :-

छुट्टी/भेजे जाने/लामा/फरार/ मृत्यु होने की तारीख एवं समय Date & Time of Discharge Referral/LAMA/Abse/Death		अस्पताल में भर्ती रहने की अवधि / Hospital Stay	
मृत्यु का कारण Cause of Death			

नाम / Name	कनिष्ठ रेजिडेंट Junior Resident	वरिष्ठ रेजिडेंट Senior Resident
हस्ताक्षर / Signature	Dr. Ramant	Dr. [Signature]

01CGIPR/PRBND - 1609/ML/H/20

**Atal Bihari Vajpayee Institute of Medical Sciences and
Dr Ram Manohar Lohia Hospital
Baba Kharak Singh Marg, New Delhi-110001**

DOCTOR'S INITIAL ASSESSMENT SHEET

PATIENT NAME: Dilip AGE: 6 SEX: male
 S/O, D/O, W/O: Balaram CONTACT NO.: _____
 CR NO./UHID: 62715 BED NO./WARD: 3/4
 MLC NO. (IF ANY) _____ DATE: 2/9/24 TIME: 2pm
 ADDRESS: _____

ADMITTED WITH COMPLAINT OF:

- Pain abdomen } x 2 days
- vomiting } x 2 days
- non passage of stool & flatus
- fever x 6 days

*Informant
Father
Reliable*

HISTORY OF PRESENT ILLNESS:

HDBT 2 days when patient complained of pain abdomen sudden in onset, moderate to severe in intensity and did not relieve on medications. H/O green color vomiting present with non passage of stool and flatus

HISTORY OF PAST ILLNESS:

H/O fever since 8 days present.
 Non documented.
 No H/O trauma / Ab / previous surgery present. Now came to RMC for further management.

(Staff on duty)

(Doctor on duty)

Intraop: 2PRBC
given

PAEDIATRIC SURGERY

POST OP ORDERS

Date:- 22/9/24 12am

Time:- 10:30pm to 12am

Age/Sex:- 6/M

Procedure:- Exploratory laparotomy with loop ileostomy

Post OP Orders:- Oxygen Inhalation with Venti mask. Nebulisation
c Asthalin QID

Position:- Propped up / Supine / Lateral O₂ propped up

IVF:- 500ml NS + NaCl (1:100) + KCl (1:100) @ 50ml/hr

INJ:- 200mg pantop 15mg w OD

INJ:- 200mg enox 2mg w TDS

INJ:- 200mg PCM 225mg w BD

INJ:- 200mg streptomycin 225mg w OD

200mg Mebrozyl 115mg w TDS

200mg levoflox 150mg w OD

- NG v/r replacement c RL
I/O Temperature Charting

200mg FFP w stat

200mg Ca Gluconate 5mg w OD 5 days

- 200mg Albumin 100ml w OD from tomorrow.

Prakruti
S

डॉ. राम मनोहर लोहिया अस्पताल, नई दिल्ली
DR. RAM MANOHAR LOHIA HOSPITAL, NEW DELHI

ऑपरेशन संबंधी नोट
OPERATION NOTES

नाम NAME
आयु AGE 6yr
लिंग SEX Male
वैवाहित स्थिति MARITAL STATUS
के.पं.नं. C.R.No.

विभाग DEPT. Paediatric Surgery
वार्ड WARD 4
पलंग BED 32
व्यवसाय OCCUPATION
धर्म RELIGION

ऑपरेशन पूर्व मिशन Pre-Operative Diagnosis Perforation Peritonitis

ऑपरेशन के बाद मिशन Post Operative Diagnosis Acute Intestinal Perforation (SB)

ऑपरेशन की प्रक्रिया Operative Procedure Proposed E + W loop ileostomy बड़ा/Major छोटा/Minor

ऑपरेशन के लिए अपनाई गई प्रक्रिया Operative Procedure Executed E + W loop + loop ileostomy

शल्यचिकित्सक Surgeon Dr. Tanuay
सहायक 1 Assistant 1 Dr. Prabhakar
सहायक 2 Assistant 2
निश्चेतना विज्ञानी Anesthetic: Dr. Sharma
नर्स Nurse:

विकृति विज्ञान विभाग को भेजा गया नमूना Material forwarded to Pathology Department for Examination

Skin Preparation तारीख/Date 21/9/24

निष्कर्ष/Findings - Midline laparotomy incision placed
समस्त रिकार्ड/Record of all - Skin subcutaneous and sheath opened.
परीक्षित अंग/Organs examined - thorough wash given as pus flakes present over entire length of Bowel
शामिल प्रक्रिया/Procedure includes - Dirty pus mix peritoneal fluid drained and washed
चोरा/Incision
बंध/Ligatures
पृथक किया गया नमूना/Specimen seen removed
अपवहन/Drainage - On tracing bowel loop, 1x 2cm perforation present at 30cm proximal to ic junction and multiple tubercles + LN + mesenteric
स्पंज काउंट/Spouge count
संवदन/Closure
रक्तहानि/Blood loss - Magni of perforation, LN and peritoneum sent for biopsy. Fluid AFB and culture sent.
ऑपरेशन का समय/Operative time - Perforation site brought out on RIF as loop ileostomy
- closure in lower

ABVIMS & DR. RAM MANOHAR LOHIA HOSPITAL
NEW DELHI-110001

लगातार चार्ट / CONTINUATION CHART

नाम/Name कमरा/शय्या सं/Room/Bed No.

दिनांक/Date प्रतिदिन विवरण और चिकित्सा/Daily Notes and Treatment आहार/Diet

22/9/24
Gami

C/SIB Padder SR

POD1 Exp. laparotomy &
perforation repair

① PRBC
① HP

HR + 120/min
- SpO2 - 96% on 2 litres oxygen
- Afesuli
- U/O -
- Drain +
PAT. dist soft and tenderness
at suture site
NO soakafl
Adv
Serial post op investigations

Diksha
PSSR

Silip Reepak, 4y, male

U/S/b SR on duty (peds)

Thanks for referral

DOST op case of perforation peritonitis & elective lapotomy
& loop ileostomy done on 22/9/24.

4E. \rightarrow fever spikes \oplus / cough \oplus
fast breathing \oplus

o/E

PR: 124 bpm

RR: 58/min

SpO₂: 92% LRA

98% O₂ mask

CETC 3s

PP/PR: +/N

periph: warm

urine output: adequate

CFs: R/L HE \oplus

hept \oplus Rt mammary
IAA:

US: S, S₂ + m-

PLA: soft, NT, ND, BS \oplus
stoma \oplus

CNS: no FND.

CXR s/o \oplus paracardiac heterogeneous opacity
upper zone " " "

24/9
VBC

PH/PO₂/HCO₃⁻: 7.5 / 22 / 18

Pi - tazact

- m iv - levoflox D₂

meropenem D₂

sheplomyin D₃

24/9

11.2

4600
28/18
1.6L

una/ur: 82/1.1

OT/PT: 76/94

Na/K: 141/4.5

TS/OR: 0.3/0.1

24/9

10.4

6340
80/17
7.3L

Adv:

\rightarrow stop diptaz
continue usual line of management

i) O₂ via NRBM @ 8l/min

ii) Repeat CBC, CRP, N/Awab f RT-PCR
PLT, bloodifs, GA^{APB}
ESR, Utx
LENANT

iv) upgrade Abx to:

- Meropenem 300mg TDS

- vancomycin 225mg QID

R/L reports / RD charting (VBC)
PB

23/9/24

C/S/B SR

POD₂ EL + loop ileostomy

NPO

NG bilious output

Afebrile

Stoma functional

PA: Soft, NT, BS (+)

Wound sutures intact.

Adv: Mobilize

Stop O₂

NG clamp

Plan to start oral

Saham
SR

24/09/24

Pod₃ with EL with loop ileostomy

Fever, 5 shivers (102°F)

O/E:

General condition - Average.

P/A - soft / NT / ND

wound - Redness (+)

chest - B/L crepts (+)

U.O - 750ml.

Stoma Olt put. w/ stools. P.T O.

Adv.

ORS sips

Cont. dry street to
dry levoflox
dry metaxyl.

Nebulization

chest physiotherapy

Ambulate

dry Abumen con.

DK

**ABVIMS & DR. RAM MANOHAR LOHIA HOSPITAL
NEW DELHI-110001**

लगातार चार्ट / CONTINUATION CHART

नाम/Name कमरा/शय्या सं/Room/Bed No.

दिनांक/Date	प्रतिदिन विवरण और चिकित्सा/Daily Notes and Treatment	आहार/Diet
<p align="center"><u>25/9/24</u></p>	<p>Plan. leads med call Rpt.</p> <p align="right">Dr. Shau 24/09/24</p> <p align="center"><u>POD 4 Exploratory laparotomy + loop ileostomy</u></p> <p>Patient initially stable Afebrile</p> <ul style="list-style-type: none"> - P = 98/min - SpO₂ 98% on 4L NRBM. - BP = 90/60 mmHg - RR = 30/min <p>Stone functional and healthy.</p> <p>subg Hb 10.7 / Tc 4800 / Pt 1:6 MP re. CRP <u>23.5</u> Pct 1.3lac Alb 2.56</p> <p>Peds med call: ? Pneumonia on chest X ray</p> <p>Upgrade antibiotics Mero / Vanco. on Strepto. / levo / Merozyl.</p>	<p>P/A Soft non tender</p> <p>UG - Stitches opened (2).</p> <p>pus swab c/s sent and betadine wash given.</p> <p align="center"><u>Advice:</u></p> <ul style="list-style-type: none"> - UR GA MPB and CBNAAT CRP, PCT Blood c/s, urinals & fung

लगातार चार्ट / CONTINUATION CHART

नाम/Name delip. कमरा/शय्या सं/Room/Bed No.

नाम/Date	प्रतिदिन विवरण और चिकित्सा/Daily Notes and Treatment	आहार/Diet
<p><u>upm</u> 28/9/24</p>	<p><u>cf/Am - ped. Medicine</u></p> <p><u>Δ</u> - pod₇ of exploratory laprotomy & pleostomy on a 2 stemperer (vs) ? abd. Koch's</p>	
<p><u>Adm</u> -</p> <p>ECG.</p> <p>z/o chabing.</p> <p>PICO/HBO call for H₂POC support.</p> <p>↑ NORAD 100.2 μkm</p> <p>VBG - evening.</p> <p>S. electrolytes & RD -</p> <p>Mg⁺² evening.</p> <p>Cardiac enzyme.</p> <p>2D echo evening</p>	<p>1/2 - 1. shock - septic shock →</p> <p>on Dopamine @ 10 μkm.</p> <p>on NORAD @ 0.1 μkm</p> <p>↓</p> <p>HR = 59 / min, pulses feeble.</p> <p>ECG - shows junctional rhythm</p> <p>RR = 40-45 / min (CR>L)</p> <p>SpO₂ = 99% c NRBM.</p> <p>creats ⊕</p> <p>VBG - 7.46 / 15 / 11.</p>	

SUSHAKTI CHARITABLE TRUST

OUR RELIGION IS HUMANITY

PAN NO. ABBTS0498N

S. No. 55

Date. 30/9/24

शैला मै,

शुशक्ति चरिटेबल ट्रस्ट

ऑफिस नं. 5, ईस्ट शफायर

सेक्टर - 45, नोएडा

महोदय,

मेरा नाम सुनीता है मैं सीतापुर (उ.प्र.) की

रहने वाली है मेरे बच्चे का नाम दिलिप है

वह अभी 14 साल का है। बचपन से

ही इसके आंत और लीवर से पारस गांठ

बनी हुई थी। इस समय वह दौरा था पर

अब बहने लगा गया है इसलिए करने पर बताया

है की अगर गांठ नहीं निकाली गई तो वह

देंसल भी बन सकता है अभी अकेले का

ऑपरेशन हुआ है और अभी एक और

ऑपरेशन होना बाकी है हम आर्थिक रूप

से बहुत गरीब हैं। कृपया वरदान शरी

रक्षा किजिए।

धन्यवाद।

सुनीता

SUSHAKTI CHARITABLE TRUST
Regn. No. 38/2021
Office No. 5, EAST SHAPHIRE,
SADARPUR, SECTOR-45
NOIDA-201301 (U.P.)

10-01

सुनीता




सुनीता

Sunita

जन्म तिथि/ DOB:

01/01/1992

महिला / FEMALE



4221 3715 1535

मेरा आधार, मेरी पहचान